

# Diagnostiek, behandeling en beloop van kinderen met diffuse en focale pontumoren

## Diagnostics, treatment and disease course of children with diffuse and focal pontine tumors

**Auteurs** M.H.A. Jansen, E.J. Schaafsma, W.P. Vandertop, D.G. van Vuurden, R.J. Vermeulen en G.J.L. Kaspers

**Trefwoorden** convection enhanced delivery, diffuus ponsglioom, focaal ponsglioom

**Key words** brainstem glioma, convection enhanced delivery, pontine glioma

### Samenvatting

Ponstumoren zijn relatief zeldzaam en betreffen meestal gliomen. Zij worden onderverdeeld in diffuse intrinsieke ponsgliomen (DIPG) en focale pontumoren op basis van presentatie op de MRI, waarbij het in 80-90% van de gevallen een DIPG betreft. Gezamenlijk hebben zij een 3-jaars prognose variërend van 2,7 tot 18%. DIPG apart heeft een 2-jaars overleving van minder dan 10%. In de afgelopen 20 jaar werden in het VU medisch centrum te Amsterdam, 21 kinderen op basis van MRI gediagnosticeerd met een ponstumor. Bij 65% betrof het een DIPG en bij 35% een focaal ponsglioom. Enkele symptomen bij diagnose waren bij beide groepen frequent aanwezig: nervus abducensuitval (DIPG groep 100%, focaal 86%), evenwichtsstoornissen (70%) en nervus facialisuitval (ongeveer 50%). Braken en hoofdpijn kwamen vaker voor bij patiënten met DIPG. Twee patiënten hadden mogelijk al tumorgerelateerde klachten gedurende de 2 jaar voor de diagnose.

Van alle focale pontumoren werd weefsel verkregen. Histologisch betroffen dit onder andere 5 hooggradige gliomen (glioblastoma multiforma of anaplastisch astrocytoma). Geen van de focale pontumoren kon volledig geëxstirpeerd worden. Drie patiënten (43%) kregen aanvullend radiotherapie. De meeste kinderen met DIPG werden bestraald, soms gevolgd door chemotherapie, met name temozolomide. De mediane overleving voor DIPG was 5 maanden en voor focale pontumoren 7 maanden. Er waren geen langetermijnoverlevers (maximaal 25 maanden).

De prognose van pontumoren, met name DIPG, is zeer slecht. Innovatieve therapie is hard nodig voor de patiënten bij wie geen totale resectie mogelijk is. Toekomstige strategieën zijn met name gebaseerd op doelgerichte therapie op basis van celeiwitexpressie, gentherapie en 'convection enhanced delivery' (CED), waarbij middelen direct in de tumor worden toegediend.

*(Ned Tijdschr Oncol 2009;6:339-50)*

### Summary

Pontine tumors are relatively rare and mainly concern gliomas. They are subdivided in diffuse intrinsic pontine gliomas (DIPG) and focal pontine tumors, based on their MRI-presentation, with 80-90% concerning a DIPG. Taken together, the 3-year overall survival varies between 2.7-18%. DIPG separately has a 2-year survival rate of less than 10%.

In total, 21 patients were diagnosed on MRI over the past 20 years at the Free University Medical Center of Amsterdam, including 65% DIPG and 35% focal pontine tumors. Several symptoms at diagnosis were observed frequently in both groups, including abducens nerve paresis (DIPG: 100%, focal: 86%), 70% ataxia and in 50% facial nerve paresis. Vomiting and headache were more

frequently seen in DIPG patients. Two patients had almost 2 years of possibly related complaints before diagnosis. Tissue was obtained from all focal tumors. Histologically, 5 of these were high grade gliomas (glioblastoma multiforma or anaplastic astrocytomas). Total extirpation was impossible in all focal tumors; 43% subsequently received radiotherapy. For DIPG, most children were irradiated, sometimes followed by chemotherapy, mainly temozolomide. The median survival

was 5 months for DIPG and 7 months for focal pontine tumors. There were no long term survivors (maximum 25 months).

Prognosis of pontine tumors, in particular DIPG, is extremely dismal. Innovative therapy is needed for patients not qualifying for total resection. Future therapy will be mainly focused on targeted therapy based on protein expression, gene therapy and convection enhanced delivery, administering agents directly to the tumor.

## Achtergrond

Tien tot twintig procent van de tumoren van het centraal zenuwstelsel (czs) bij kinderen betreft hersenstamtumoren.<sup>1</sup> In Nederland worden per jaar ongeveer 15 tot 20 kinderen gediagnosticeerd met een hersenstamtumor.<sup>2</sup> Pons tumoren vormen ongeveer 80% van deze groep, waarvan 80-90% diffuse intrinsieke ponsgliomen (DIPG) betreft. Ondanks de lage incidentie, vormen pons tumoren door hun zeer slechte prognose de hoofdoorzaak van sterfte door hersentumoren bij kinderen. Dat is voornamelijk te wijten aan DIPG, met een mediane overleving van 9 maanden en een 2-jaarsoverleving van nog geen 10%. Deze prognose is de afgelopen 20 jaar onveranderd gebleven, ondanks diverse studies met combinaties van radio- en chemotherapie.<sup>1,3</sup>

Focale pons gliomen vormen 10-20% van alle tumoren die in de pons voorkomen. In tegenstelling tot focale tumoren elders in de hersenstam hebben ook zij een slechte prognose, gezien de ligging die totale extirpatie moeilijk maakt en de vaak ongunstige histologie. De 3-jaarsoverleving van DIPG en focale pons tumoren tezamen loopt in studies uiteen van 2,7% tot 18%.<sup>4,5</sup> Het in kaart brengen van presentatie, diagnostiek, behandeling en beloop kan leiden tot een voortschrijdend inzicht met betrekking tot deze tumoren bij kinderen. Dit mono-institutionele onderzoek vormt daarmee de basis voor een nationaal retrospectief onderzoek. Daarnaast is het de achtergrond voor een behandelprotocol voor toekomstige patiënten met DIPG, gericht op het verbeteren van de overlevingskansen.

## Materiaal en methoden

Voor deze studie werd de patiëntendatabase gebruikt van de afdeling Kinderoncologie, Kinderneurologie en Neurochirurgie van het VUmc, Amsterdam. Alle patiënten met een pons tumor, gediagnosticeerd in de periode van 1987 t/m 2007 werden geïncludeerd. Deze periode werd gekozen in verband met de

beschikbaarheid van een MRI. Voor symptoomanalyse, moment van diagnose, therapieën en totale overlevingsduur werd statusonderzoek verricht.

Alle MRI's werden herzien door een ervaren neurochirurg. Een pons tumor werd als diffuus intrinsiek beschouwd in de volgende gevallen:

- er bevond zich meer dan 50% van de tumor in de pons, met diffuse groei;
- diffuse hyperintensiteit op T2;
- de arteria (a.) basilaris werd omsloten;
- afwezigheid van een dorsale exophytische component.

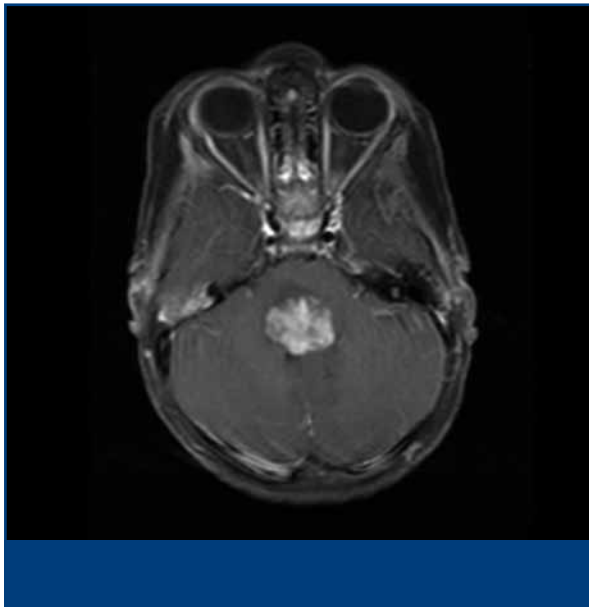
Homogene contrastaankleuring past meer bij focale tumoren, terwijl inhomogene meer past bij DIPG. Voor de eventuele histologie werden de originele pathologieverslagen gebruikt.

## Resultaten

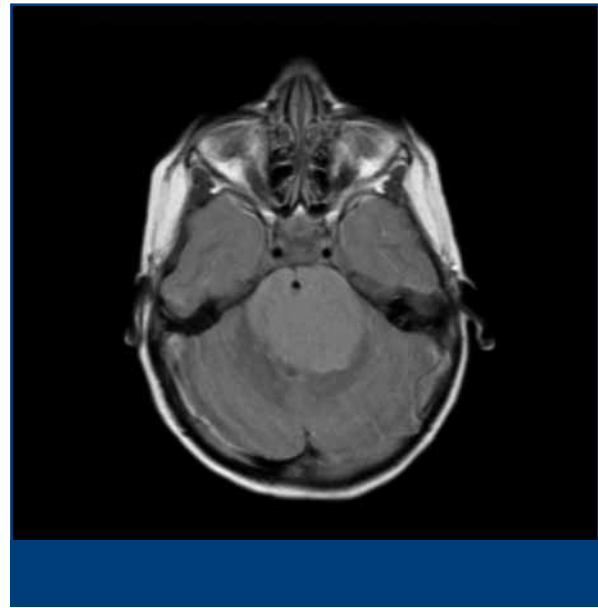
### *Patiëntenkenmerken*

In de afgelopen 20 jaar kregen in totaal 21 kinderen de diagnose 'focale postumor' in het VUmc. Na revisie van de MRI's, kregen 13 patiënten de diagnose 'DIPG' en 7 personen werden gediagnosticeerd met focale pons tumoren (zie *Figuur 1* en *2*). Een patiënt werd geëxcludeerd omdat de MRI niet achterhaald kon worden. Het verslag vermeldde de diagnose 'ponsglioom', maar deze patiënt had tumorcellen in de liquor die pasten bij een medulloblastoom. Overigens werd bij nog slechts 3 andere kinderen liquordiagnostiek verricht, waarbij geen tumorcellen gevonden werden. Bij 1 kind (zie *Foto*) was onduidelijkheid over de diagnose op MRI. De tumor omvatte veel meer dan 50% van de pons, maar was met name rechts gelokaliseerd en omsloot de a. basilaris niet. Desondanks is deze tumor, mede door de zeer progressieve klinische verschijnselen en dubbelzijdige uitval, als een DIPG beschouwd (zie *Figuur 3*, pagina 342).

De mediane leeftijd bij diagnose van de patiënten met DIPG bedroeg 6 jaar (bereik 2-13 jaar). Voor



**Figuur 1.** Focale ponstumor. MRI-opname met contrast. Goed aankleurend op contrast, grillig maar scherp omschreven, dorsaal in de pons. De massa reikt tot aan de pedunkels van het cerebellum.



**Figuur 2.** Diffuus intrinsiek ponsglioom. T2-gewogen opname. De gehele pons is diffuus gezwollen. Hyperintensiteit op T2. Omringing van de arteria basilaris.

patiënten met een focale ponstumor was deze 4,5 jaar (bereik 2-9 jaar).

Van alle patiënten met focale ponstumoren werd tumorweefsel verkregen. Histologisch betroffen dit 3 glioblastoma multiforme, 2 anaplastische astrocytomen, 1 pilocytair astrocytoom en 1 medullair eptithelioom. Bij kinderen met DIPG werd bij diagnose geen biopsie verricht. Bij 1 patiënt werd postmortem weefsel verzameld. Dit betrof een anaplastisch astrocytoom.

## Symptomen

### *DIPG*

De mediane duur van klachten tot diagnose bedroeg 3 maanden (bereik 1-22 maanden). Alle kinderen vertoonden een abducensuitval bij presentatie. Bijna 70% had evenwichtsstoornissen en meer dan de helft presenteerde zich met hoofdpijn, een facialisuitval of loopstoornissen. De langer dan een jaar bestaande klachten voor diagnose die mogelijk gerelateerd waren aan de tumor waren hoofdpijn, strabismus (onduidelijke etiologie) en een afwijkend looppatroon.

### *Focale ponstumoren*

De mediane duur van het begin van de klachten tot de diagnose was 3 weken (bereik 1 dag-5 maanden). Zes van de 7 kinderen presenteerden zich met nervus abducensuitval. Loopstoornissen waren bij 71% aanwezig, 43% presenteerde zich met nervus facialis-

uitval. In *Tabel 4* op pagina 346 is een vergelijking van de symptomen gemaakt tussen focale ponstumoren en DIPG.

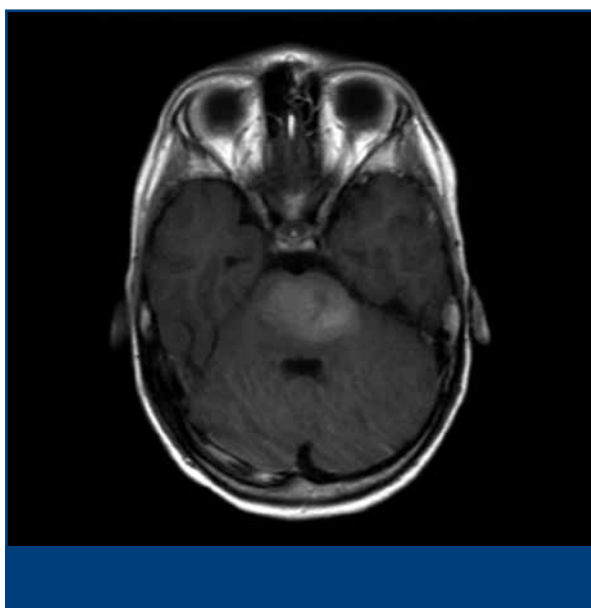
## Behandeling en beloop

### *DIPG (zie Tabel 2, pagina 343)*

Bij 3 kinderen is door ouders afgezien van therapie. Deze kinderen zijn respectievelijk 1, 1,5 en 3 maand(en) na diagnose overleden. Radiotherapie werd gegeven aan 7 van de 13 kinderen, hiervan bereikten 4 kinderen een symptomovrije periode die varieerde van 7 tot 11 maanden. Temozolomide werd toegediend aan 6 van de 13 kinderen, waarna bij 2 kinderen een stabiele periode voor de duur van 2 maanden bereikten. De mediane overleving vanaf diagnose was 5 maanden (bereik 1-25 maanden).

### *Focale ponstumoren*

Een kind met een glioblastoma multiforme werd vanwege zeer snelle progressieve ziekte niet behandeld, en stierf na 2 maanden. Bij 5 van de 7 kinderen werden operaties uitgevoerd, waarbij nooit een totale resectie mogelijk was. Twee kinderen bereikten daarna een symptomovrije periode van 2 en 12 maanden. Een 6<sup>e</sup> patiënt heeft een chirurgische ingreep ondergaan ter ontlasting van een cyste bij progressieve ziekteverschijnselen. Drie kinderen kregen radiotherapie waarna bij 1 patiënt een stabiele periode volgde van 7 maanden. Geen van de 3 patiënten



**Figuur 3.** MRI van patient 1 geassocieerd als DIPG. Deze opname met contrast laat oplichting zien van de tumor met inbeslagname van het grootste deel van de pons, met name links. Er is echter geen arteria basilaris-omringing en ook geen uitgesproken T2-hyperintensiteit.

die chemotherapie kregen, hebben een symptoomvrije periode gehad. De mediane overleving vanaf diagnose was 7 maanden (bereik 1-18 maanden).

### Discussie

Kinderen met een maligne pontumtumor hebben een desastreuus ziekteverloop. Ook in deze kleine serie was het verloop zeer somber, met een overlevingsduur van respectievelijk 5 en 7 maanden voor patiënten met DIPG en focale pontumtumoren. De zeer korte overlevingsduur voor de focale pontumtumoren wordt veroorzaakt door de hoge maligniteitsgraad en de lokatie. Alle kinderen waren uiteindelijk binnen 25 maanden na diagnose overleden. Indien hersenzenuwuitval de eerste klacht betrof, was de klachtenduur voor diagnose kort. Enkele patiënten hadden echter al meer dan een jaar mogelijk tumorgerelateerde klachten als hoofdpijn, strabismus en een afwijkend looppatroon. Hoofdpijn en braken leken vaker voor te komen bij DIPG dan bij focale pontumtumoren, mogelijk door verdrukking. In deze serie hadden enkele patiënten een symptoomvrije periode na chirurgie, radiotherapie en in mindere mate ook na temozolomide. Geen therapie kon echter langetermijnoverleving geven. Er is daarom een enorm belang bij het ontwikkelen van nieuwe behandelingsstrategieën om de prognose te verbeteren. Hier

**Tabel 1.** Vergelijking van de symptomen van diffuse intrinsieke pontumgliomen en focale pontumtumoren.

Symptomen	Diffuse pons-gliomen (n=13)	Focale pons-gliomen (n=7)
hoofdpijn	7 (54%)	1 (14%)
misselijk	2 (15%)	1 (14%)
braken	5 (38%)	1 (14%)
extremitetenparese	7 (54%)	4 (57%)
evenwichtsstoornis	9 (69%)	5 (71%)
slikstoornis	3 (23%)	2 (29%)
n. abducensuitval	13 (100%)	6 (86%)
n. facialisuitval	8 (62%)	3 (43%)
spraakstoornis	6 (46%)	1 (14%)

volgt een kort overzicht van gedane studies en een blik op de toekomst.

### Therapie voor pontumgliomen: wat is er gedaan?

Voor focale pontumtumoren is chirurgische resectie de eerste keus van therapie. Totale resectie is doorgaans voorbehouden aan laaggradige gliomen. Opereren in het ponsgebied is echter gevaarlijk, enerzijds omdat deze rijk gevasculariseerd is en anderzijds omdat de reticulair formatie er doorheen loopt die bij laedering coma of dood kan veroorzaken. Tijdens chirurgische resectie is neurofysiologische monitoring daarom onmisbaar.<sup>6</sup>

DIPG worden niet geopereerd, aangezien totale resectie onmogelijk is door de fatale schade die aangericht zou worden. Radiotherapie is de eerste keus van therapie, omdat het in 70-80% van de gevallen een tijdelijke verbetering geeft van de neurologische symptomen. Radiotherapie resulteert niet in langetermijnoverleving. Hyperfractionering van de radiotherapie, tot 78 Gy, gaf geen verbetering, in vergelijking met conventionele radiotherapie (54 Gy).<sup>1,7,8</sup> In Nederland is momenteel een hypofractioneringsstudie gaande, waarbij comfort voor de patiënt voorop staat. De pilotstudie liet een overlevingsduur zien van 8,6 maanden, vergelijkbaar met historische cohorten.<sup>9</sup> Uit diverse studies blijkt aanvullende chemotherapie niet of nauwelijks bij te dragen aan een betere prognose.<sup>1</sup> Daarentegen rapporteert een retrospectieve analyse van de Duitse 'Hirntumor-Glioblastoma database' wel een verschil in prognose tussen chemo- en

Tabel 2. Therapie en overlevingsduur.

Patiënt	Histologie	1 <sup>e</sup> therapie	SVP	2 <sup>e</sup> therapie	SVP	3 <sup>e</sup> therapie	SVP	4 <sup>e</sup> therapie	SVP	D-O
<b>DIPG</b>										
1	-	-	-	-		-				1,5
2	-	-	-	-		-				3
3	-	RT 54	1*	-		-				2
4	-	RT 54	nee	-		-				3
5	-	RT 54	nee	-		-				5
6	-	RT 50,4	7	-		-				10
7	-	TMZ	?	?		-				7
8	-	TMZ	nee	-		-				4
9	-	TMZ	nee	-		-				3
10	-	TMZ	2*	RT 54	11	-				25
11	-	-	-	-		-				1
12	-	RT 54	7	TMZ	nee	-				11
13	-	RT 50,4	7	TMZ	nee	TMZ & thalidomide	2*			11
<b>Focaal</b>										
1	IV	chirurgie	nee	-				-		2
2	IV	CCNU & VCR	nee	-				-		2
3	III	chirurgie	nee	RT 54	7*	-		-		8
4	medullo-epithelium	RT 54	3 Wk *	chirurgie	Nee	-		-		7
5	II-III	chirurgie	12	BBSFOP	nee	chirurgie	nee	-		18
6	IV	chirurgie	2	BBSFOP	nee	TMZ	nee	-		10
7	I	RT 54	Nee	TMZ	3*	RT 54	4*	TMZ	nee	17

BBSFOP=bestaande uit 3 onderdelen: A) carboplatin + procarbazine; B) etoposide + cisplatin; C) vincristine + cyclofosfamide  
D-O=tijd tussen diagnose en overlijden in maanden, Histologie=astrocytomograad, RT=radiotherapie + dosis (Gy), SPV=symptoomvrije periode (in maanden tenzij anders vermeld), Wk=weken, ?=niet gedocumenteerd, \*=stabile periode c.q. verbetering van bepaalde symptomen, maar niet symptoomvrij.

radiotherapeutisch behandelde en alleen radiotherapeutisch behandelde patiënten met een 1-jaars overleving van respectievelijk 46% en 34%.<sup>5</sup> Een overzicht van voltooide studies staat in *Tabel 3*, pagina 344.

#### Neoadjuvante therapie

Van de neoadjuvante protocollen rapporteert 1 studie een tijdelijk verlengde overlevingsduur. Frappaz et al. combineerden hoge dosis methotrexaat met carmustine (BCNU), cisplatine en tamoxifen in cycli. Radiotherapie werd pas gegeven bij progressieve ziekteverschijnselen. De mediane overlevingsduur was 17 maanden. De 2-jaars overleving was echter een teleurstellende 5% en na 3 jaar waren alle patiënten

overleden.<sup>10</sup> De andere neoadjuvante protocollen hadden een mediane overleving tussen de 9 en 11 maanden.

#### Chemoradiotherapie

Meerdere radiosensitizers zijn toegepast, zonder succes. Zowel de conventionele middelen carboplatine en cisplatine als de middelen carbogen en motexafin konden geen verlenging van de overleving geven in vergelijking met alleen radiotherapie.

#### Adjuvante therapieën

In 3 studies werd hoge dosis chemotherapie gevolgd door autologe stamcelreïfusie, alle na radiotherapie.

Tabel 3. Overzicht van de diffuse intrinsieke ponsgliomen-studies.

Therapie	N	CR	PR	MR	SD	PD	MOS (mnd)	9 mnd OS	1-jr OS	2-jr OS	3-jr OS	MPFS (mnd)	Ref
<b>Geen therapie*</b>	12	-	-	-	-	-	4,5	-	-	-	-	-	(7)
<b>Neo-adjuvante chemotherapie</b>													
cisplatine en cyclofosfamide	32	0%	9%	9%	63%	19%	9	-	-	-	-	-	(47)
carboplatine	36	0%	0%	10%	29%	52%	11	66%	43%	2,5%	0%	-	(48)
carboplatine, etoposide, VCR*	32	0%	7%	3%	40%	40%	-	-	35%	11%	-	-	(49)
cisplatine, VP-16, cyclofosfamide, VCR*	31	0%	4%	15%	19%	42%	-	-	35%	18%	-	-	(49)
VP-16, VCR	31	0%	26%	-	67%	7%	9	-	27%	-	-	-	(50)
BCNU, cisplatine, tamoxifen, hoge dosis methotrexaat	23	-	-	-	-	-	17 (10-23)	-	65%	5%	0%	-	(10)
<b>Radiotherapie</b>													
70,2 Gy (n=55)	55	1,7%	5,1%	-	71%	23%	10	-	39%	23%	-	-	(51)
78 Gy (n=66)	66	1,5%	12%	20%	66%	0%	9,5	-	35%	22%	6%	-	(52)
conventionele (54 Gy) RT en adjuvant cisplatine	66	1,5%	27%	-	37%	19%	8,5	-	30%	7,1%	3,5%	6	(8)
70,2 Gy RT en adjuvant cisplatine	64	1,5%	23%	-	35%	18%	8	-	27%	6,7%	4,5%	5	(8)
gehypofractioneerde RT	9	-	-	-	-	-	8,6	-	-	-	-	5	(9)
<b>Chemoradiotherapie/ radiosensitizers</b>													
etanidazole en RT 66 Gy	18	-	-	-	-	-	-	-	-	-	-	-	(53)
interferon-β, ACNU	16	19%	56%	-	-	-	15,7	-	-	-	-	-	(54)
carboplatine, VP-16, RT 70 Gy	9	-	-	-	-	-	10	-	-	-	-	-	(55)
carboplatine, RMP-7	13	0%	17%	17%	58%	8%	11(8,5-13)	-	-	-	-	-	(56)
TMZ tijdens en na RT	61	-	-	-	-	-	9	-	39%	-	-	-	(16)
TMZ tijdens en na RT, adjuvant cis-retinoic acid	12	0%	60%	-	33%	7%	13,5 (6-22)	-	58%	-	-	10,2	(18)
trofosfamide en VP-16 tijdens en na RT	20	0%	33%	-	42%	50%	8	-	40%	5%	-	-	(57)
topotecan	32	0%	40%	-	-	-	8,3	34%	26%	-	-	-	(58)
carbogen	10	-	-	-	-	-	9,6	-	-	-	-	-	(59)
motexafin gadolinium (n=44)	44	-	-	-	-	-	-	-	-	-	-	-	(60)
<b>Hoge dosis chemotherapie</b>													
RT, adjuvant busulfan, thiotepa en ASCT	-	-	-	-	-	10	58%	-	-	-	-	(12)	
RT, adjuvant BCNU en ASCT	7	-	1	-	-	-	?	-	-	-	-	-	(11)
RT, adjuvant thiotepa, VP-16 en ASCT	16 (6) <sup>†</sup>	-	-	-	-	-	11	-	50%	0%	-	-	(13)
<b>Adjuvante Chemotherapie</b>													
neo-adjuvant irinotecan en adjuvant TMZ	33	-	-	-	-	-	12	-	48%	-	-	8,8	(15)

Tabel 3. Overzicht van de diffuse intrinsieke ponsgliomen-studies (vervolg).

Therapie	N	CR	PR	MR	SD	PD	MOS (mnd)	9 mnd OS	1-jr OS	2-jr OS	3-jr OS	MPFS (mnd)	Ref
mannitol en MTX/carboplatine	8***	0%	25%	-	63%	12%	27 (7-80)	-	-	-	-	-	(20)
<b>Doelgerichte therapie</b>													
thalidomide	13	0%	54%	-	15%	23%	9	-	-	0%	-	5	(19)
tipifarnib	17	-	-	-	-	-	-	-	36%	9,4%	-	-	(34)
imatinib	27	0%	6%	-	-	-	11	-	45%	-	-	-	(35)

\*=retrospectieve analyse, \*\*=responsmeting na inductie, voor radiotherapie, \*\*\*=volwassene geïncludeerd, †=6 nieuw-geïncubeerde DIPG-patiënten, N=aantal geïncludeerde patiënten, CR=complete respons, PR=partiële respons: >50% afname, MR=minor respons: 25-50% afname, SD=stabiele ziekte, PD=progressieve ziekte: >25% toename, MOS=mediane overlevingsduur, OS=overleving, Mnd=maanden, MPFS=mediane progressievrije overleving, Ref=referentie, RT=radiotherapie, VP-16=etoposide, VCR=vincristine, TMZ=temozolomide, BCNU=carmustine, ASCT=autologe stamceltransfusie.

De overlevingsduur was tussen de 10 en 11 maanden, met een aan therapie gerelateerde mortaliteit van 8-13%.<sup>11-13</sup>

Veel hoop was gevestigd op het middel temozolomide, nadat dit bij volwassenen met GBM succesvol bleek.<sup>14</sup> Uit meerdere studies bleek echter dat temozolomide-behandeling gelijktijdig met en na radiotherapie geen verbetering gaf van de DIPG-prognose.<sup>15-17</sup> Een studie uit 2008 toonde mogelijk een synergistisch effect van de combinatie temozolomide met cis-retinoic acid. De mediane overlevingsduur was 13 maanden, maar de groep was te klein (12 patiënten) voor een significante verbetering ten opzichte van het controlecohort.<sup>18</sup> Ook de eerste generatie anti-angiogeneseremmers, zoals thalidomide, gaven geen verbetering van de overlevingsduur.<sup>19</sup>

Hall et al. analyseerden retrospectief 8 patiënten die behandeld waren met bloed-hersenbarrière doorbrekende therapie. Deze bestond uit eenmalig mannitol, ingespoten via de arteria vertebralis gevolgd door methotrexaat en etoposide. De mediane overleving van 27 maanden (7-80 maanden) moet met terughoudendheid geïnterpreteerd worden, gezien de zeer lang bestaande klachten voor diagnose (tot 24 maanden), de soms zeer lange prebehandelingsstadia (tot 14 maanden) en de inclusie van een volwassene in de studie, wat op een geselecteerde groep wijst.<sup>20</sup>

### Therapie voor ponsgliomen: nu en de toekomst

Een overzicht van lopende studies is zichtbaar in Tabel 4 op pagina 346.

#### Biopsie

Vanwege de hoge specificiteit van MRI voor de diagnostiek van DIPG, was biopteren van DIPG lange tijd

overbodig. Tumorcelwitspecifieke therapie wordt echter steeds belangrijker. Mogelijk reageert slechts een specifiek deel van de patiënten op deze therapie. Het is daarom essentieel dat de therapierespons kan worden gecorrigeerd met de biologische eigenschappen van de tumorcel. In de toekomst is zelfs te verwachten dat op basis van biologische tumoreigenschappen een individuele therapie samengesteld kan worden. Biopteren kan dan weer gangbaar worden in DIPG, mits dit in prospectieve studies gebeurt. Een review over biopsieën bij 378 patiënten rapporteerde 6,6% passagère complicaties, 1,5% persisterende neurologische complicaties en 0,5% mortaliteit. Recente klinische studies waarin stereotactisch gebiopteerd werd, rapporteerden 0% mortaliteit en 8-10% morbiditeit, die veelal voorbijgaand van aard was.<sup>21-23</sup>

#### Nieuwe studies met conventionele middelen

Er lopen meerdere studies waarin de behandeling van DIPG onderzocht wordt met capecitabine (orale pro-drug van 5-fluorouracil), tamoxifen en hoge dosis chemotherapie. Gemcitabine wordt nu bij kinderen met czs-tumoren getest en bij volwassenen met hersentumoren ook als radiosensitizer gebruikt vanwege de goede hersenweefselpenetratie.<sup>24</sup> Temozolomide is mogelijk toch werkzaam in een subgroep van DIPG-patiënten, die geselecteerd zijn door middel van weefselonderzoek. Volwassen GBM-patiënten met gemethyleerd MGMT (O<sup>6</sup>-methylguanine-DNA methyltransferase) bleken namelijk veel gevoeliger voor temozolomide dan patiënten met ongemethyleerd MGMT.<sup>25</sup>

#### Angiogeneseremmers

Gliomen zijn zeer goed gevasculariseerde tumoren. Angiogenese zorgt voor de mogelijkheid tot groei,

Tabel 4. Lopende studies (clinicaltrial.gov).

Studies in gang:	Therapie en patiëntengroep	N	Hoofdonderzoeker	Fase	Jaar
HD-chemotherapie	HD-thiotepa & carbo & etoposide <i>DIPG/hersentumoren</i>	60	Finlay	II	2006
Chemotherapie	methotrexaat <i>glioom/DIPG</i>	150	Kramm	III	2006
	temozolomide & RT <i>DIPG</i>	43	Bailey	II	2007
	capecitabine & RT <i>HGG- &amp; ponsglioom</i>	108	Hoffman-La Roche	I	2006
Hormoontherapie	tamoxifen & RT <i>DIPG</i>	60	Michalski	II	2001
Radiosensitizers	motexafin gadolinium & RT <i>DIPG</i>	60	Bradley	II	2006
EGFR-TKI	erlotinib <i>rec. (pons)glioom</i>	48	Gilles	I	2005
	erlotinib & RT <i>DIPG/rec. glioom</i>	48	Hargrave	I	2005
	gefitinib & RT <i>DIPG/glioom</i>	40	Geyer	II	2002
EGF-inhiberende monoklonale antilichamen	nimotuzumab & RT <i>DIPG</i>	44	Bouffet	II	2008
	nimotuzumab & RT <i>DIPG</i>	41	Bode	III	2006
VEGF-inhiberende monoklonale antilichamen	bevacizumab & irinotecan met RT & adjuvant <i>DIPG</i>	35	Turner	I-II	2009
	bevacizumab en TMZ en irinotecan met RT & adjuvant <i>HGG-glioom en DIPG</i>				
	bevacizumab en irinotecan <i>rec./ progr. DIPG/glioom/MB/ependymomas</i>	140	Gururangan	II	2006
	thalidomide & Carbo & RT <i>DIPG</i>	47	Goldman	II	2005
VEGFR-TKI	cediranib <i>rec, progr., refr. czs-tumoren, incl. DIPG</i>	55	Kieran	I	2006
	semaxanib (SU5416) <i>rec./progr. hersentumoren, incl. DIPG</i>	33	Kieran	I	van de markt
VEGF & EGFR-inhibitor	vandetanib met RT <i>DIPG</i>	28	Broniscer	I	2007
Notch inhibitor	MK0752 <i>refr. czs-tumoren, incl. DIPG</i>	30	Fouladi	I	2008
COX-2 inhibitor	rofecoxib & RT <i>DIPG</i>		M.D. Anderson	I	gestopt
Immunotherapie	interferon- $\alpha$ - RT <i>DIPG</i>	32	Warren	II	2002
CED	IL13-PE38QQR <i>rec. HGG/DIPG</i>	20	Lonser	I	2009

CED='convection enhanced delivery', czs=centraal zenuwstelsel, DIPG=diffuse intrinsieke ponsgliomen, EGFR='epidermal growth factor receptor', HD=hoge dosis, HGG=hooggradig glioom, IL13-PE=interleukine-13-pseudomonas exotoxine, PDGFR='platelet derived growth factor receptor', progr.=progressief, rec.=recidief, refr.=refractair, RT=radiotherapie, TKI=tyrosinekinase-inhibitor, VEGFR=vascular endothelial growth factor receptor

invasie en metastasering van de maligne tumorcellen.<sup>26</sup> Angiogenese wordt gemoduleerd door de 'vascular endothelial growth factor receptor' (VEGFR). Overexpressie van de VEGFR is geassocieerd met een ongunstigere prognose in diverse tumoren.<sup>27</sup> Angiogeneseremming kan bewerkstelligd worden door competitieve receptorbinding met een monoklonaal antilichaam op de 'vascular endothelial growth factor' (VEGF) of door inactivatie van de VEGFR door tyrosinekinaseremmers. Nieuwe angiogeneseremmers

zijn krachtiger dan de oudere. Met name met monoklonale antilichamen is veel ervaring opgedaan. Bevacizumab, een gehumaniseerd monoklonaal antilichaam, gaf zeer hoge respondersaantallen in studies met volwassen GBM-patiënten, daarnaast rapporteerden de meeste studies ook een verlengde overlevingsduur.<sup>28-31</sup> Momenteel lopen er studies bij DIPG-patiënten die behandeld worden met bevacizumab en irinotecan.

Ook zijn er meerdere fase 1-onderzoeken gaande



naar recidief hersentumoren (inclusief DIPG) met VEGFR-tyrosinekinaseremmers. (Te bekijken op [www.Clinicaltrials.gov](http://www.Clinicaltrials.gov)). De voordelen van VEGFR-tyrosinekinaseremmers zijn de orale toediening en de dagelijkse blootstelling die een bijna continue onderdrukking van de VEGFR bewerkstelligt. Enkele voorbeelden zijn cediranib en vandetanib.

#### *EGFR-remmers*

Epidermal growth factor receptor (EGFR)-activiteit stimuleert tumoradhesie en -invasie, celherstel, proliferatie en angiogenese. In DIPG is er overexpressie van de EGFR.<sup>26</sup> Nimotuzumab is een gehumaniseerd monoklonaal antilichaam dat aangrijpt op EGFR. Bode et al. rapporteerden een responspercentage van 45% (tumorreductie of stabiele ziekte) bij kinderen met ponstumoren die werden behandeld met nimotuzumab. De overlevingsduur was significant beter voor responders dan niet-responders: respectievelijk 10 en 4 maanden.<sup>32</sup> Er lopen nog 2 studies waarbij de effectiviteit van nimotuzumab wordt onderzocht bij DIPG-patiënten. In een van de studies wordt nimotuzumab gecombineerd met radiotherapie. De EGFR kan ook geremd worden door tyrosinekinaseremmers. Er is veel ervaring opgedaan met erlotinib en gefitinib. Een onderzoek naar erlotinib-effectiviteit bij DIPG-patiënten liet een overlevingsduur van 11,4 maanden zien. Er was een trend naar correlatie tussen respons op therapie en EGFR-expressie.<sup>21</sup> Bij volwassenen met GBM is het effect van monotherapie met EGFR-remmende middelen vaak beperkt. Dit is waarschijnlijk het gevolg van resistentie. De tumorcel kan via activatie van alternatieve intracellulaire paden alsnog proliferatie en invasie stimuleren. Inactivatie van multiële tumorceiwitten zal daarom een belangrijk doel zijn in toekomstige behandelstudies.

#### *PDGFR-remmers*

De 'platelet derived growth factor receptor' (PDGFR) heeft een rol in celproliferatie, celmigratie en angiogenese. In een fase 1-studie met 35 kinderen met DIPG die behandeld werden met imatinib, een PDGFR en C-Kit-remmer, waren 2 partiële responders en was de 1-jaarsoverleving 45%.<sup>33</sup> In solide tumoren bij kinderen en gliomen bij volwassenen had imatinib nauwelijks effect.<sup>34,35</sup>

Ras-eiwitten spelen een belangrijke rol in de controle van talrijke celprocessen, waaronder groei en differentiatie. Ras is vaak gemuteerd in tumoren en kan geremd worden door farnesyltransferaseremmers. Studies in DIPG met tipifarnib, een farnesyltransferaseremmer,

lieten weinig toxiciteit zien, maar ook zeer beperkte antitumoractiviteit.<sup>36,37</sup>

Tyrosinekinaseremmers die multiële biologische doelwitten hebben, zijn aantrekkelijk voor gebruik in de kliniek. Vandetanib is hier een voorbeeld van, die aangrijpt op EGFR en VEGFR. Fase 1-studies met dit middel zijn momenteel in gang.

#### *Immunotherapie*

De werking van immunotherapie is gebaseerd op de gedachte dat door stimulatie van het immuunsysteem of het blokkeren van de immunosuppressieve effecten van tumoren een antitumorrespons opgewekt kan worden. In vitro wordt antitumoreffect gezien wanneer gebruik gemaakt wordt van interferonen, interleukines en cytotoxische T-lymfocyten. Met cytotoxische T-lymfocyten is in een klinische studie bij patiënten met recidief maligne glioom een stabilisering van de ziekte en verbeterde overleving aangetoond. Er loopt momenteel een fase II-studie met interferon- $\alpha$ -radiotherapie bij patiënten met DIPG.<sup>38</sup> Studies met interleukine-13-pseudomonas-exotoxine (IL-13 PE) worden besproken bij 'convection enhanced delivery' (CED).

#### *Gentherapie*

Gentherapie is een proces waarbij genetisch materiaal in de tumorcellen wordt gebracht met behulp van een virus. Daar kan het gen voor directe (tumor) celdood zorgen door de productie van cellulaire toxines of indirect door antivirale medicatie. Bij volwassenen en kinderen met hersentumoren is behandeling met het herpes simplexvirus-thymidinekinase-type 1 (HSV-Tk1) in combinatie met valaciclovir veilig gebleken. In de toekomst zal de effectiviteit beoordeeld kunnen worden.<sup>39-41</sup> Bij kinderen met een ponstumor is dit nog niet toegepast, maar dit behoort tot de mogelijkheden met CED.

#### *'Convection Enhanced Delivery'*

Een mogelijke oorzaak van het falen van systemische behandelstrategieën is de slechte distributie en tumorpenetratie. Bij CED wordt een middel met behulp van catheters onder een continue drukgradiënt in de tumor gespoten. Als therapeutica komen cytostatica, biologische, immuno- of gentherapie in aanmerking. In proefdierstudies werd een 10.000 keer hogere concentratie van middelen bereikt in de hersenstam vergeleken met systemische toediening en CED kon zonder neurologische complicaties worden toegepast.<sup>42-45</sup> Bij volwassenen met hooggradige gliomen is CED met meerdere middelen toegepast, maar niet in de hersenstam.

## Aanwijzingen voor de praktijk

1. Kinderen met ponsgliomen hebben een zeer slechte prognose.
2. Alleen door innovatieve behandelingen in studieverband zijn we misschien in staat de prognose van deze desastreuze tumor te verbeteren.

Lonser et al. behandelden 2 kinderen met CED in de hersenstam, 1 met een progressief DIPG en 1 met de ziekte van Gaucher. Beide procedures verliepen met acceptabele passagère morbiditeit. De patiënt met DIPG kreeg IL-13-pseudomonas-exotoxines toegediend. De overlevingsduur was 4 maanden.<sup>46</sup> Op dit moment is er een studie in opwachting in de Verenigde Staten waarbij kinderen met een progressief of recidief DIPG of hooggradige gliomen met CED behandeld zullen worden.

## Conclusie

Ponstumoren hebben een zeer slechte prognose. Resectie is meestal onmogelijk en de 3-jaars overleving is lager dan 10%. Behandelstudies lieten soms een iets verlengde mediane overleving zien, maar nooit een verbeterde langetermijnprognose. Nieuwe behandelingsstrategieën zijn dus nodig. Deze zullen in de toekomst voornamelijk gericht zijn op een combinatie van middelen op basis van eiwitexpressie en conventionele therapie. Daarnaast is het verkrijgen van een goede distributie en penetratie in de tumor een uitdaging. Methoden zoals CED worden nu getest, met als doel een zeer hoge concentratie van een conventioneel, biologisch, gen- of immunotherapeuticum ter plaatse te krijgen. Hopelijk zullen deze innovatieve behandelingen de uiterst slechte prognose voor kinderen met een ponstumor verbeteren.

## Referenties

1. Hargrave D, Bartels U, Bouffet E. Diffuse brainstem glioma in children: critical review of clinical trials. *Lancet Oncol* 2006;7:241-8.
2. SKION. SKION Basisregistratie. 2009. Te raadplegen op <http://www.snwilk.nl> (bekeken op 1 december 2009).
3. Kieran MW, Marcus KJ. Diffuse pontine glioma. 2007. Te raadplegen op [www.uptodate.com/patients/content/topic.do?topicKey=~mRcz8tSL28gkJUpToDate](http://www.uptodate.com/patients/content/topic.do?topicKey=~mRcz8tSL28gkJUpToDate) (bekeken op 1 december 2009).
4. Recinos PF, Sciubba DM, Jallo GI. Brainstem tumors: where are we today? *Pediatr Neurosurg* 2007;43:192-201.
5. Wagner S, Warmuth-Metz M, Emser A, Gnekow AK, Strater R, Rutkowski S, et al. Treatment options in childhood pontine gliomas. *J Neurooncol* 2006;79:281-7.
6. Helton KJ, Phillips NS, Khan RB, Boop FA, Sanford RA, Zou P, et al. Diffusion tensor imaging of tract involvement in children with pontine tumors. *AJNR Am J Neuroradiol* 2006;27:786-93.
7. Langmoen IA, Lundar T, Storm-Mathisen I, Lie SO, Hovind KH. Management of pediatric pontine gliomas. *Childs Nerv Syst* 1991;7:13-5.
8. Mandell LR, Kadota R, Freeman C, Douglass EC, Fontanesi J, Cohen ME, et al. There is no role for hyperfractionated radiotherapy in the management of children with newly diagnosed diffuse intrinsic brainstem tumors: results of a Pediatric Oncology Group phase III trial comparing conventional vs. hyperfractionated radiotherapy. *Int J Radiat Oncol Biol Phys* 1999;43:959-64.
9. Janssens GO, Gidding CE, Van Lindert EJ, Oldenburger FR, Erasmus CE, Schouten-Meeteren AY, et al. The role of hypofractionation radiotherapy for diffuse intrinsic brainstem glioma in children: a pilot study. *Int J Radiat Oncol Biol Phys* 2009;73:722-6.
10. Frappaz D, Schell M, Thiesse P, Marec-Berard P, Mottolese C, Perol D, et al. Preradiation chemotherapy may improve survival in pediatric diffuse intrinsic brainstem gliomas: final results of BSG 98 prospective trial. *Neuro Oncol* 2008;10:599-607.
11. Bouffet E, Khelifaoui F, Philip I, Biron P, Brunat-Mentigny M, Philip T. High-dose carmustine for high-grade gliomas in childhood. *Cancer Chemother Pharmacol* 1997;39:376-9.
12. Bouffet E, Raquin M, Doz F, Gentet JC, Rodary C, Demeocq F, et al. Radiotherapy followed by high dose busulfan and thiotepa: a prospective assessment of high dose chemotherapy in children with diffuse pontine gliomas. *Cancer* 2000;88:685-92.
13. Dunkel IJ, Garvin JH, Jr., Goldman S, Ettinger LJ, Kaplan AM, Cairo M, et al. High dose chemotherapy with autologous bone marrow rescue for children with diffuse pontine brain stem tumors. *Children's Cancer Group. J Neurooncol* 1998;37:67-73.
14. Stupp R, Mason WP, van den Bent MJ, Weller M, Fisher B, Taphoorn MJ, et al. Radiotherapy plus concomitant and adjuvant temozolomide for glioblastoma. *N Engl J Med* 2005;352:987-96.
15. Broniscer A, Chintagumpala M, Fouladi M, Krasin MJ, Kocak M, Bowers DC, et al. Temozolomide after radiotherapy for newly diagnosed high-grade glioma and unfavorable low-grade glioma in children. *J Neurooncol* 2006;76:313-9.
16. Cohen K. A Phase II Study of Temozolomide in the Treatment of Children with High Grade Glioma or Diffuse Intrinsic Pontine Gliomas: A Study Committee Progress Report. 2007. Te raadplegen op [www.childrensoncologygroup.org](http://www.childrensoncologygroup.org) (bekeken op 1 december 2009).
17. Jalali R, Raut N, Arora B, Gupta T, Dutta D, Munshi A, et al.

- Prospective Evaluation of Radiotherapy With Concurrent and Adjuvant Temozolomide in Children With Newly Diagnosed Diffuse Intrinsic Pontine Glioma. *Int J Radiat Oncol Biol Phys* 2009. Epub ahead of print].
18. Sirachainan N, Pakakasama S, Visudithbhan A, Chiamchanya S, Tuntiyatorn L, Dhanachai M, et al. Concurrent radiotherapy with temozolomide followed by adjuvant temozolomide and cis-retinoic acid in children with diffuse intrinsic pontine glioma. *Neuro Oncol* 2008;10:577-82.
  19. Turner CD, Chi S, Marcus KJ, Macdonald T, Packer RJ, Poussaint TY, et al. Phase II study of thalidomide and radiation in children with newly diagnosed brain stem gliomas and glioblastoma multiforme. *J Neurooncol* 2007;82:95-101.
  20. Hall WA, Doolittle ND, Daman M, Bruns PK, Muldoon L, Fortin D, et al. Osmotic blood-brain barrier disruption chemotherapy for diffuse pontine gliomas. *J Neurooncol* 2006;77:279-84.
  21. Georger B, Hargrave D, Thomas F, Andreiuolo F, Varlet P, Frappaz D, et al. Pharmacokinetic and biological study of erlotinib in children as monotherapy for refractory brain tumors or with radiation for newly diagnosed brain stem gliomas. *J Clin Oncol* 2009;27:155. Abstract nr. 10019.
  22. Pincus DW, Richter EO, Yachnis AT, Bennett J, Bhatti MT, Smith A. Brainstem stereotactic biopsy sampling in children. *J Neurosurg* 2006;104:108-14.
  23. Roujeau T, Machado G, Garnett MR, Miquel C, Puget S, Georger B, et al. Stereotactic biopsy of diffuse pontine lesions in children. *J Neurosurg* 2007;107:1-4.
  24. Sigmond J, Honeywell RJ, Postma TJ, Dirven CM, de Lange SM, van der BK, et al. Gemcitabine uptake in glioblastoma multiforme: potential as a radiosensitizer. *Ann Oncol* 2009;20:182-7.
  25. Hegi ME, Liu L, Herman JG, Stupp R, Wick W, Weller M, et al. Correlation of O6-methylguanine methyltransferase (MGMT) promoter methylation with clinical outcomes in glioblastoma and clinical strategies to modulate MGMT activity. *J Clin Oncol* 2008;26:4189-99.
  26. Gilbertson RJ, Hill DA, Hernan R, Kocak M, Geyer R, Olson J, et al. ERBB1 is amplified and overexpressed in high-grade diffusely infiltrative pediatric brain stem glioma. *Clin Cancer Res* 2003;9:3620-4.
  27. Ferrara N. Vascular endothelial growth factor: basic science and clinical progress. *Endocr Rev* 2004;25:581-611.
  28. Desjardins A, Reardon DA, Herndon JE, Marcello J, Quinn JA, Rich JN, et al. Bevacizumab plus irinotecan in recurrent WHO grade 3 malignant gliomas. *Clin Cancer Res* 2008;14:7068-73.
  29. Kang TY, Jin T, Elinzano H, Peereboom D. Irinotecan and bevacizumab in progressive primary brain tumors, an evaluation of efficacy and safety. *J Neurooncol* 2008;89:113-8.
  30. Vredenburgh JJ, Desjardins A, Herndon JE, Marcello J, Reardon DA, Quinn JA, et al. Bevacizumab plus irinotecan in recurrent glioblastoma multiforme. *J Clin Oncol* 2007;25:4722-9.
  31. Vredenburgh JJ, Desjardins A, Herndon JE, Dowell JM, Reardon DA, Quinn JA, et al. Phase II trial of bevacizumab and irinotecan in recurrent malignant glioma. *Clin Cancer Res* 2007;13:1253-9.
  32. Bode U, Buchen S, Warmuth-Metz M. Final report of a phase II trial of nimotuzumab in the treatment of refractory and relapsed high-grade gliomas in children and adolescents. 2006. Te raadplegen op [www.clinicaltrials.gov](http://www.clinicaltrials.gov).
  33. Pollack IF, Jakacki RI, Blaney SM, Hancock ML, Kieran MW, Phillips P, et al. Phase I trial of imatinib in children with newly diagnosed brainstem and recurrent malignant gliomas: a Pediatric Brain Tumor Consortium report. *Neuro Oncol* 2007;9:145-60.
  34. Bond M, Bernstein ML, Pappo A, Schultz KR, Krailo M, Blaney SM, et al. A phase II study of imatinib mesylate in children with refractory or relapsed solid tumors: a Children's Oncology Group study. *Pediatr Blood Cancer* 2008;50:254-8.
  35. Raymond E, Brandes AA, Dittrich C, Fumoleau P, Coudert B, Clement PM, et al. Phase II study of imatinib in patients with recurrent gliomas of various histologies: a European Organisation for Research and Treatment of Cancer Brain Tumor Group Study. *J Clin Oncol* 2008;26:4659-65.
  36. Fouladi M, Nicholson HS, Zhou T, Laningham F, Helton KJ, Holmes E, et al. A phase II study of the farnesyl transferase inhibitor, tipifarnib, in children with recurrent or progressive high-grade glioma, medulloblastoma/primitive neuroectodermal tumor, or brainstem glioma: a Children's Oncology Group study. *Cancer* 2007;110:2535-41.
  37. Haas-Kogan DA, Banerjee A, Kocak M, Prados MD, Geyer JR, Fouladi M, et al. Phase I trial of tipifarnib in children with newly diagnosed intrinsic diffuse brainstem glioma. *Neuro Oncol* 2008;10:341-7.
  38. Blaney SM, Kun LE, Hunter J, Rorke-Adams LB, Lau C, Strother D, et al. Tumours of the Central Nervous System. 2009. Pizzo PA, Poppo DG. Principles and practice of pediatric oncology. Philadelphia: Lippincott Williams & Wilkins; 2006:787-814.
  39. Tyler MA, Sonabend AM, Ulasov IV, Lesniak MS. Vector therapies for malignant glioma: shifting the clinical paradigm. *Expert Opin Drug Deliv* 2008;5:445-58.
  40. Packer RJ, Raffel C, Villablanca JG, Tonn JC, Burdach SE, Burger K, et al. Treatment of progressive or recurrent pediatric malignant supratentorial brain tumors with herpes simplex virus thymidine kinase gene vector-producer cells followed by intravenous ganciclovir administration. *J Neurosurg* 2000;92: 249-54.
  41. Kun LE, Gajjar A, Muhlbauer M, Heideman RL, Sanford R, Brenner M, et al. Stereotactic injection of herpes simplex thymidine kinase vector producer cells (PA317-G1Tk1SvNa.7) and intravenous ganciclovir for the treatment of progressive or recurrent primary supratentorial pediatric malignant brain tumors. *Hum Gene Ther* 1995;6:1231-55.
  42. Degen JW, Walbridge S, Vortmeyer AO, Oldfield EH, Lonser RR. Safety and efficacy of convection-enhanced delivery of gemcitabine or carboplatin in a malignant glioma model in rats. *J Neurosurg* 2003;99:893-8.
  43. Kunwar S, Chang SM, Prados MD, Berger MS, Sampson JH,

- Croteau D, et al. Safety of intraparenchymal convection-enhanced delivery of cintredekin besudotox in early-phase studies. *Neurosurg Focus* 2006;20:E15.
44. Murad GJ, Walbridge S, Morrison PF, Garmestani K, Degen JW, Brechbiel MW, et al. Real-time, image-guided, convection-enhanced delivery of interleukin 13 bound to pseudomonas exotoxin. *Clin Cancer Res* 2006;12:3145-51.
45. Murad GJ, Walbridge S, Morrison PF, Szerlip N, Butman JA, Oldfield EH, et al. Image-guided convection-enhanced delivery of gemcitabine to the brainstem. *J Neurosurg* 2007;106:351-6.
46. Lonser RR, Warren KE, Butman JA, Quezado Z, Robison RA, Walbridge S, et al. Real-time image-guided direct convective perfusion of intrinsic brainstem lesions. Technical note. *J Neurosurg* 2007;107:190-7.
47. Kretschmar CS, Tarbell NJ, Barnes PD, Krischer JP, Burger PC, Kun L. Pre-irradiation chemotherapy and hyperfractionated radiation therapy 66 Gy for children with brain stem tumors. A phase II study of the Pediatric Oncology Group, Protocol 8833. *Cancer* 1993;72:1404-13.
48. Doz F, Neuenschwander S, Bouffet E, Gentet JC, Schneider P, Kalifa C, et al. Carboplatin before and during radiation therapy for the treatment of malignant brain stem tumours: a study by the Societe Francaise d'Oncologie Pediatric. *Eur J Cancer* 2002;38:815-9.
49. Jennings MT, Sposto R, Boyett JM, Vezina LG, Holmes E, Berger MS, et al. Preradiation chemotherapy in primary high-risk brainstem tumors: phase II study CCG-9941 of the Children's Cancer Group. *J Clin Oncol* 2002;20:3431-7.
50. Korones DN, Fisher PG, Kretschmar C, Zhou T, Chen Z, Kepner J, et al. Treatment of children with diffuse intrinsic brain stem glioma with radiotherapy, vincristine and oral VP-16: a Children's Oncology Group phase II study. *Pediatr Blood Cancer* 2008;50:227-30.
51. Freeman CR, Krischer J, Sanford RA, Cohen ME, Burger PC, Kun L, et al. Hyperfractionated radiation therapy in brain stem tumors. Results of treatment at the 7020 cGy dose level of Pediatric Oncology Group study #8495. *Cancer* 1991;68:474-81.
52. Packer RJ, Boyett JM, Zimmerman RA, Albright AL, Kaplan AM, Rorke LB, et al. Outcome of children with brain stem gliomas after treatment with 7800 cGy of hyperfractionated radiotherapy. A Children's Cancer Group Phase I/II Trial. *Cancer* 1994;74:1827-34.
53. Marcus KJ, Dutton SC, Barnes P, Coleman CN, Pomeroy SL, Goumnerova L, et al. A phase I trial of etanidazole and hyperfractionated radiotherapy in children with diffuse brainstem glioma. *Int J Radiat Oncol Biol Phys* 2003;55:1182-5.
54. Wakabayashi T, Yoshida J, Mizuno M, Kito A, Sugita K. Effectiveness of interferon-beta, ACNU, and radiation therapy in pediatric patients with brainstem glioma. *Neurol Med Chir (Tokyo)* 1992;32:942-6.
55. Walter AW, Gajjar A, Ochs JS, Langston JW, Sanford RA, Kun LE, et al. Carboplatin and etoposide with hyperfractionated radiotherapy in children with newly diagnosed diffuse pontine gliomas: a phase I/II study. *Med Pediatr Oncol* 1998;30:28-33.
56. Packer RJ, Krailo M, Mehta M, Warren K, Allen J, Jakacki R, et al. A Phase I study of concurrent RMP-7 and carboplatin with radiation therapy for children with newly diagnosed brainstem gliomas. *Cancer* 2005;104:1968-74.
57. Wolff JE, Westphal S, Molenkamp G, Gnekow A, Warmuth-Metz M, Rating D, et al. Treatment of paediatric pontine glioma with oral trophosphamide and etoposide. *Br J Cancer* 2002;87:945-9.
58. Bernier-Chastagner V, Grill J, Doz F, Bracard S, Gentet JC, Marie-Cardine A, et al. Topotecan as a radiosensitizer in the treatment of children with malignant diffuse brainstem gliomas: results of a French Society of Paediatric Oncology Phase II Study. *Cancer* 2005;104:2792-7.
59. Aquino-Parsons C, Hukin J, Green A. Concurrent carbogen and radiation therapy in children with high-risk brainstem gliomas. *Pediatr Blood Cancer* 2008;50:397-9.
60. Bradley KA, Pollack IF, Reid JM, Adamson PC, Ames MM, Vezina G, et al. Motexafin gadolinium and involved field radiation therapy for intrinsic pontine glioma of childhood: a Children's Oncology Group phase I study. *Neuro Oncol* 2008;10:752-8.

Onvangen 16 juli 2009, geaccepteerd 25 november 2009.

## Correspondentieadres

Dhr. drs. M.H.A. Jansen, arts-onderzoeker  
Mw. drs. E.J. Schaafsma, medisch student  
Dhr. drs. D.G. van Vuurden, kinderoncoloog-hematoloog  
Dhr. prof. dr. G.J.L. Kaspers, hoofd afdeling kinder-  
oncologie-hematologie

Afdeling Kindergeneeskunde, Kinderoncologie/  
-hematologie  
VU Medisch Centrum, Amsterdam  
De Boelelaan 1117  
1081 HV Amsterdam

Dhr. dr. R.J. Vermeulen, kinderneuroloog

Afdeling Kindergeneeskunde, Kinderneurologie

Dhr. prof. dr. W.P. Vandertop, hoofd afdeling neuro-  
chirurgie

Afdeling Neurochirurgie

Dhr. drs. M.H.A. Jansen en mw. drs. E.J. Schaafsma  
hebben een gelijke bijdrage geleverd aan dit artikel.

Correspondentie graag richten aan dhr. prof. dr. G.J.L. Kaspers.

Belangenconflict: geen gemeld.

Financiële ondersteuning: Stichting VUmc onderzoek  
naar kinderanker (VONK), stichting Semmy.